



УДК: 618.5-07. 616-08.-006. 612.827

## К ОСОБЕННОСТЯМ ДИАГНОСТИКИ И ЛЕЧЕНИЯ ОПУХОЛЕЙ МОЗЖЕЧКА

**Шодиев Амиркул Шодиевич**

*Самаркандский государственный медицинский университет, город Самарканд, Республика Узбекистан*

**Норкулов Нажмиддин Уралович**

*Самаркандский государственный медицинский университет, город Самарканд, Республика Узбекистан*

**Норкулов Сирожиддин Нажмиддинович**

*Самаркандский филиал Республиканского специализированного научно-практического медицинского центра Травматологии и ортопедии*

**Резюме:** Данное исследование включает результаты комплексного обследования и лечения 37 (21 женщин, 16 мужчин) больных, средний возраст пациентов составил 30 лет (от 5 до 76 лет). Всем больным проводилось комплексное обследование, включающее компьютерно и магнитно-резонансного томографического обследования. Послеоперационная летальность отмечена у 5 (13,5%) больных, причем она доминировала после субтотального удаления опухоли, а у больных после тотального удаления опухоли и биопсии летальный исход неотмечен. Результаты лечения опухолей мозжечка зависят от применения современных хирургических методов и их радикальности.

**Ключевые слова:** опухоли мозжечка, медуллобластома, гемисфера, астроциты, эпендимома.

## TO THE DIAGNOSIS AND TREATMENT OF CEREBELLAL TUMORS

**Shodiev Amirkul Shodievich**

*Samarkand State Medical University, Samarkand city, Republic of Uzbekistan*

**Norkulov Najmiddin Uralovich**

*Samarkand State Medical University, Samarkand city, Republic of Uzbekistan*

**Norkulov Sirojiddin Najmiddinovich**

*Samarkand branch of the Republican Specialized Scientific and Practical Medical Center of Traumatology and Orthopedics*

**Abstract:** The data of complex investigation and treatment of 37 (21 women, 16 men) patients, the average age of the patients composed 30 years (from 5 till 76 years) are included in the present research. Complex investigation was applied for all patients, including brain CT, MRI and contrast CT, MRI. Postoperative mortality was observed in 5 (13.5%) patients, and it is dominated after subtotal removal of the tumor, but there was not registrated results in patients after total removal of the tumor and biopsy death.



*Results of treatment of cerebellar tumors depend on application of modern surgical methods and their efficacy.*

**Key words:** *cerebellar tumors, medulloblastoma, hemisphere, astrocytoma, ependymoma.*

## **МИЯЧА ЎСМАЛАРИ ДИАГНОСТИКАСИ ВА УЛАРНИ ДАВОЛАШ ХУСУСИЯТЛАРИ**

**Шодиев Амиркул Шодиевич**

*Самарқанд давлат тиббиёт университет, Самарқанд шаҳри,  
Ўзбекистон Республикаси*

**Норкулов Нажмиддин Ўралович** *Самарқанд давлат тиббиёт  
университет, Самарқанд шаҳри, Ўзбекистон Республикаси*

**Норкулов Сирожиддин Нажмиддинович**

*Республика Травматология ва ортопедия ихтисослаштирилган илмий –  
амалий тиббиёт марказининг Самарқанд филиали*

**Резюме:** *Ушбу тадқиқотга 37 нафар (21та аёл, 16та эркак) беморларнинг комплекс текшириш ва даволашга оид маълумотлар киритилган, уларнинг ўртача ёши 30 ёшни (5 ёшдан 76 ёшгача) ташкил этди. Барча беморларга комплекс, жумладан, бош мия компьютер ва магнитно-резонанс томография текширувлари ўтказилган. Операциядан кейинги ўлим 5 (13,5%) беморда кузатилиб, у ўсма субтотал олинганда кузатилди, ўсма тотал олинганда ёки биопсия қилинганда ўлим қайд этилмади. Мияча ўсмаларини даволаш натижалари замонавий хирургик усулларни қўллаш ва операция сифатига боғлиқ.*

**Калит сўзлар:** *мияча ўсмаси, медуллобластома, гемисфера, астроцитома, эпендимома.*

## **К ОСОБЕННОСТЯМ ДИАГНОСТИКИ И ЛЕЧЕНИЯ ОПУХОЛЕЙ МОЗЖЕЧКА**

**Шодиев Амиркул Шодиевич,**

*Самаркандский государственный медицинский университет, город Самарканд, Республика Узбекистан*

**Норкулов Нажмиддин Уралович,**

*Самаркандский государственный медицинский университет, город Самарканд, Республика Узбекистан*

**Норкулов Сирожиддин Нажмиддинович**

*Самаркандский филиал Республиканского специализированного научно-практического медицинского центра Травматологии и ортопедии*



### АКТУАЛЬНОСТЬ.

Актуальность диагностики и лечения опухолей мозжечка обусловлена распространенностью этих патологий, тяжестью течения и недостаточной эффективностью распространенных методов лечения. Среди нейроонкологических заболеваний у детей опухоли мозжечка составляют от 70,6 до 73,6%, по гистологической структуре из них медуллобластомы составляют от 29,0% до 48,9%, астроцитомы от 32,1% до 36,0%, эпендимомы от 1,4% до 18,0% [1,9].

Тяжесть течения и серьезность прогноза у больных с опухолями мозжечка обусловлены развитием гидроцефально-гипертензионного и дислокационного синдромов. Развитие гидроцефалии при локализации опухоли в мозжечка встречается чаще, чем при иной локализации и обусловлено окклюзией ликворных путей [3,7,8].

Методы нейровизуализации, такие как компьютерная томография (КТ) и особенно магнитно-резонансная томография (МРТ) позволили сделать большой прорыв в неинвазивном изучении локализации и строения опухолей мозга, закономерностей их роста и кровоснабжения, взаимоотношения с окружающими тканями, динамики их развития [2,4].


Хирургическая тактика заключается по возможности в радикальном удалении опухоли с последующим восстановлением ликворооттока. При помощи ликворшунтирующих операций хотя и удается достигнуть контроля за гидроцефалией, однако после этих операций в 70-95% случаев состояние больных становится дренажезависимым и у 1/3 больных наблюдается развитие тех или иных осложнений [5,6].

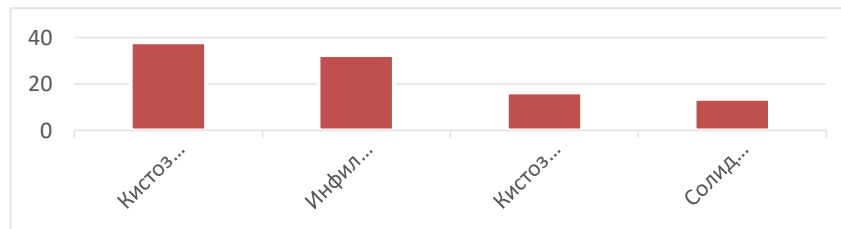
Изучение результатов применения различных лечебно-диагностических подходов способствует определению эффективности существующих методов диагностики и лечения опухолей мозжечка.

**Цель исследования.** Целью нашего исследования явилось изучение диагностики и лечения опухолей мозжечка.

**Материалы и методы исследования.** В настоящее исследование включены данные комплексного обследования и лечения 37 (21 женщин, 16 мужчин) больных. Средний возраст пациентов составил 30 лет (от 5 до 76 лет), находившихся в стационарном лечении в отделении нейрохирургии клиники Самаркандского медицинского института по поводу опухолей мозжечка с 2018 г по 2021 год. Всем больным проводилось комплексное обследование, включая обычных и контрастированных КТ, МРТ исследований головного мозга.

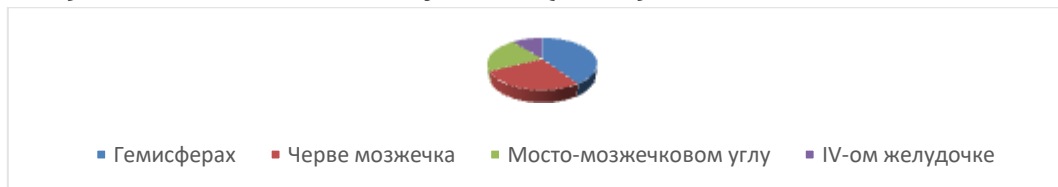
**Результаты исследования и их обсуждение.** Для диагностики опухолей мозжечка было произведено всем (100,0%) больным МРТ и КТ, у (29,7%) больным контрастная МРТ головного мозга. КТ и МРТ картина в зависимости от структуры самой опухоли у 14 (37,8%) была кистозная, у 5 (13,5%) солидная, у 6 (16,2%) кистозно-солидная и у 12 (32,4%) инфильтративная (Рис.1).





**Рис.1 Распределение опухолей мозжечка в зависимости от структуры**

По локализации у 15 (40,5%) она локализовалась в гемисферах, у 10 (27,0%) пациентов в черве мозжечка, у 8 (21,6%) пациентов в мосто-мозжечковом углу, у 4 (10,8%) пациента в IV-ом желудочке (Рис.2).

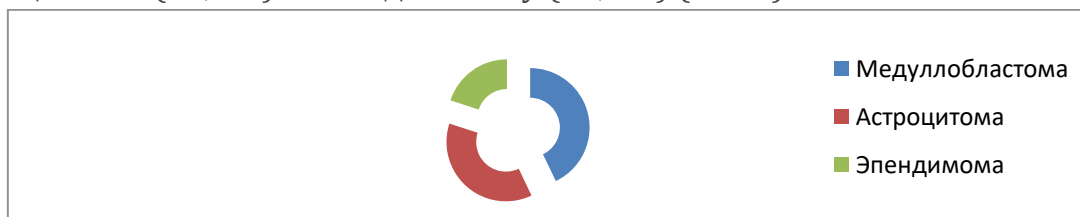


**Рис.2 Локализация опухолей мозжечка**

Всем больным проводилось оперативное лечение, суть которого заключалась как можно в радикальном удалении опухоли в зависимости от операбельности самой опухоли с последующим восстановлением ликворооттока.

С учетом локализации опухолей мозжечка нами применялись следующие оперативные доступы: у 23 (62,2%) больных срединный разрез кожи и резекция чешуя затылочной кости, у 14 (37,8%) больных парамедианный разрез кожи слева или справа с резекцией затылочной кости. Из 37 больных 17 больным (45,9%) была произведена вентрикулоцистерностомия по Торкильдсену с целью нормализации ликвородинамики.

При гистологическом исследовании среди больных с опухолями мозжечка наиболее часто были выявлены медуллобластомы (42,9%), за ними последовали астроцитомы (37,1%) и эпендимомы у (20,0%) (Рис.3).



**Рис.3 Гистологическая структура опухолей мозжечка**

Следует отметить, что из 37 оперированных больных тотальное удаление опухоли достигнуто у 27 (73,0%), субтотальное удаление у 8 (21,6%) и биопсия произведена у 2 (5,4%) больных.

Послеоперационная летальность отмечена у 5 (13,5%) больных, причем она отмечалась только среди больных, которым осуществлялось субтотальное удаление опухоли, а у больных после тотального удаления опухоли и биопсии летальный исход неотмечен.



## ВЫВОДЫ:

1. Самыми информативными методами диагностики опухолей мозжечка являются магнитно-резонансная и компьютерно-томографические методы исследования, позволяющие определить структуры, морфологические особенности, наличие инфильтрации, кисты и отека с их качественной и количественной оценкой.

2. Среди опухолей мозжечка преобладают кистозные (37,8%), инфильтративные (32,4%), относительно меньше встречаются кистозно-солидные (16,2%) и солидные (13,5%) опухоли. Эти опухоли преимущественно локализовываются в гемисферах (40,5%), черве (27,0%), далее в мосто-мозжечковом углу (21,6%) и IV-ом желудочке (10,8%). Среди опухолей мозжечка преобладают медуллобластомы (42,9%), за ними следуют астроцитомы (37,1%) и эпиндимомы (20,0%).

3. Результаты хирургического лечения опухолей мозжечка зависят от применения современных хирургических методов и их радикальности.

## СПИСОК ЛИТЕРАТУРЫ:

1. Ананьева И.И., Малкаров М.С., Корсакова Н.А., Балконов А.С., Дорофеев А.Е., Качкое И.А., Сучков С.В. Глиальные опухоли головного мозга: современные аспекты классификации и основы генетической предрасположенности // Архив патологии. 2007. Т. 69. № 1. С. 54-60.

2. Горелышев С.К. Опухоли хиазмы и дна III желудочка: Автореф. дис. ... д-ра мед. наук. М 2004.

3. Ким А. В. Диагностика и лечение гидроцефально-гипертензионного синдрома у детей с опухолями задней черепной ямки, дисс. к.м.н., 2004.

4. Коновалов А.Н., Корниенко В.Н., Озерова В.И., Пронин И.Н. Нейрорентгенология детского возраста. М: Антидор 2001.

5. Норкулов С.Н., Шодиев А.Ш., Мамадалиев А.М., Норкулов Н.У. К особенностям диагностики и лечения опухолей мозжечка // Проблемы биологии и медицины, № 2 (83), Стр. 79-82, 2015, г. Самарканд.

6. Щербенко О.И. Эпиндимомы головного мозга. Современное состояние вопроса. Обзор литературы // Вестник Российского научного центра рентгено радиологии Федерального агентства по высокотехнологичной медицинской помощи. 2012. Т. 2. № 12. С. 14-14.

7. Щиголев Ю.С., Гизатуллин Ш.Х., Сидоренко В.В., Смородский С.Г. Метастатические опухоли нервной системы // Военно-медицинский журнал. 2006. Т. 327. № 6. С. 30-34.

8. Bruns D.E., Ashwood E.R., Burtis C.A. (eds.). Fundamentals of Molecular Diagnostics. St Louis: Saunders 2007.



9. *Ling Weiwang, Cheng Ying Shiau, Wen Yuh Chung.* Gamma Knife surgery for low-grade astrocytomas: evaluation of long-term outcome based on a 10-year experience. *J Neurosurg* 2006; 105: Suppl: 127- 132.

10. *Louis D.N., Ohgaki H., Wiestler O.D., Cavenee WK., Burger PC., Jouvet A., Scheithauer B.W., Kleihues P.* The 2007 WHO Classification of Tumours of the Central Nervous System. *Acta Neuropathol* 2007; 114 (2): 97-109.